Aus der Inneren Abteilung des St. Elisabeth-Krankenhauses
Köln-Hohenlind
Direktor: Prof. Dr. UHLENBRUCK.

„Die klinische Bedeutung des bogenförmigen Übergangs von R in das S-T Segment im Elektrokardiogramm."

Inaugural-Dissertation

zur
ERLANGUNG DER DOKTORWÜRDE
DER HOHEN MEDIZINISCHEN FAKULTÄT
DER RHEINISCHEN FRIEDRICH WILHELMS-
UNIVERSITÄT BONN.

vorgelegt am 11. Jan. 1938
von

Arnulf Asshauer, Ass.-Arzt
aus Köln.

KÖLN 1938
Buchdruckerei Josef Kubiak

*45333.

R. UNIV.
BIBLIOTHEEK
LEIDEN

Gedruckt mit Genehmigung der med. Fakultät
der Universität Bonn.

Referent: Prof. Dr. MARTINI
Korreferent: Prof. Dr. EBBECKE.

Das Elektrokardiogramm des coronarinsuffizienten Herzens weist nach den eingehenden Untersuchungen von BUECHNER, WEBER und HAAGER charakteristische Merkmale auf. Danach sind die Veränderungen des Kammerkomplexes, wie verlängerter Ventrikelinitialkomplex, verlängerter Ventrikelkomplex und besonders negatives S-T Intervall, wie auch zu niedriges oder invertiertes T in der Mehrzahl der Fälle Symptome einer mangelhaften Durchblutung des Myokards. Dabei braucht den genannten Veränderungen nicht immer ein anatomisches Substrat im Sinne einer ischämischen Nekrose oder einer Schwielenbildung zu Grunde liegen, sondern es genügt die bloße Tatsache der im Verhältnis zur verlangten Arbeitsleistung ungenügenden Blutversorgung des Herzens, sei es nun infolge von organischen Veränderungen der Zuführungswege, wie Coronarsklerose oder Aortensyphilis, sei es daß die Durchströmungsgeschwindigkeit infolge venöser Stauung zu gering ist, oder die vorher ausreichende Blutmenge mit der zunehmenden Hypertrophie der Herzmuskulatur bei einer Hypertonie nicht Schritt halten kann, oder aber Zustände von Hypoglykämie, starke Digitalisierung oder Infektionskrankheiten wie die Diphterie eine vorübergehende toxische Myokardschädigung bewirken. Diese Ergebnisse können heute auf Grund von Nachprüfungen durch verschiedene Autoren als gesichert angesehen werden (DIETRICH und SCHWIEGK, SCHERF, WEBER).

Auch BORGARD hat sich zur Erkennung der Coronarinsuffizienz vorzugsweise des Elektrokardiogramms bedient nnd dabei folgende Beobachtungen gemacht:

Diffuse sklerotische Schwielenbildungen im Myokard bewirken durch intraventrikuläre Reizleitungsstörungen Arborisation der Initialschwankung. Als erste Zeichen einer beginnenden Sklerose machen sich jedoch weniger Veränderungen des Q-R-S Komplexes als vielmehr eine Abweichung im regelrechten Verlauf des Zwischenstücks S-T bemerkbar.

Besonders typisch ist das Verschwinden der S-Zacke, die in einem bogenförmigen, nach oben konkaven S-T Intervall aufgeht, während die Nachschwankung selbst in allen Fällen positiv ist. Wenn dieser Befund in zwei Ableitungen erhoben wird, gestattet er die Annahme einer Coronarsklerose. Bei einem sehr ausgeprägten Verlauf des Zwischenstücks in Form eines nach oben konkaven Bogens und gleichzeitig fehlender Veränderung der Initialschwankung nimmt er eine primär spastische Aetiologie evtl. bestehender anginöser Beschwerden an.

Nach BORGARD genügt also zur Diagnose einer beginnenden Coronarinsuffizienz schon das Verschwinden der S-Zacke, ein bogenförmiger, nach oben konkaver Verlauf des absteigenden Schenkels von R in das normale S-T Stück in zwei Ableitungen, bei nur wenig oder garnicht veränderter Initialschwankung und positivem T.

Auch UHLENBRUCK beobachtete diese Veränderungen sehr häufig bei Fällen von Angina pectoris ambulatoria und hält die Deutung des beschriebenen bogenförmigen Uebergangs von R in das S-T Segment zum mindesten im Sinne einer leichten Coronarschädigung für zulässig, wobei er allerdings die Möglichkeit artefizieller Veränderungen durch das registrierende Instrument für nicht ausgeschlossen erachtet. Auf diese letztere Möglichkeit weist DRESSLER hin und führt aus, daß es eine besondre Eigentümlichkeit der Normalkurve des Spannungselektrokardiogramms sei, zwar die Ausschläge im allgemeinen größer zu zeichnen, als beim Stromelektrokardiogramm. Dagegen sei die S-Zacke in der Regel kleiner als Q, oft fehle sie gänzlich, sodaß der absteigende Schenkel von R in einem stumpfen Winkel oder flachen Bogen in die Grundlinie übergehe. Das zur T-Zacke führende Stück verlaufe nicht selten ein wenig oberhalb der isoelektrischen Linie. Ein solcher hoher Ansatz des Zwischenstücks dürfe bei den Spannungskurven nicht etwa als ein Zeichen von Myokardschädigung angesehen werden. Auch BAUKE beschreibt die mangelhafte Ausbildung der S Zacke und das Höherrücken des S-T Segments als eine der markantesten Eigenschaften des Verstärker-EKGs. Die von GROSS gemachte Beobachtung, daß die S-Zacke im kleinen EDELMANN'schen Saitengalvanometer noch dürftiger ausgebildet sei, konnte er nicht bestätigen.

UHLENBRUCK und BORGARD führen ihre Beobachtungen auf mit Verstärkerelektrokardiographen gewonnene Elektrokardiogramme zurück. Es wurden daher zur Klärung der Frage ob bei einem nach oben konkaven bogenförmigen Abgang des R in das S-T Stück eine besondre Eigenart des Spannungselektrokardiogramms zum Ausdruck kommt, oder ob diese Veränderung nicht auch im Stromelektrokardiogramm verzeichnet wird, einige vergleichende elektrokardiographische Untersuchungen angestellt. Bei Patienten, die im Spannungsekg. (Transportabler SIEMENS Verst. Apparat) ein fehlendes S oder einen bogenförmigen Übergang des R in das S-T Segment bei positivem T zeigten, wurden mit dem strommessenden SIEMENS Doppelspulenelektrokardiographen Kontroll-EKGs. angefertigt. Nachfolgend sollen zwei Fälle der Vergleichsreihe herausgegriffen und an Hand des elektrokardiographischen Bildes beider Apparaturen und unter Beifügung des klinischen Befundes näher erläutert werden.

FALL 1. HEINR. R. Patient mit Abducensparese lks. sonst keinerlei Beschwerden.

OBJ. 33 jähriger, großer adipöser Mann, Innere Organe klinisch o. B. RR 125/85. Pulsfrequenz 96 p. min. Urin frei, WaR ∅.

RÖNTGENOLOGISCH: Aorta überall gleich weit und ziemlich breit, sonst Herz und Lunge o. B.

VERST. E. K. G. Rhythmus o. B. Überl. Zeit nicht verlängert.

ABL. I: P und R Zacke aufwärts gerichtet, Q angedeutet, Q-R-S mit 0,075" etwas verplumpt, hoher, bogenförmiger Abgang von R in das isoelektr. S-T Segment. T positiv.

ABL. II: P und R Zacke aufwärts gerichtet, Q angedeutet, Q-R-S etwas plump mit geringer Knotung im absteigenden Schenkel von R, bogenförmiger Übergang in das isoelektr. S-T Segment, Finalschwankung positiv.

ABL. III: P und R Zacke aufwärts gerichtet, deutlich negatives Q, Q-R-S- Zacke niedrig mit bogigem Übergang in leicht gesenktes S-T Segment. Finalschwankung positiv.

STROM E. K. G, S_1 gering ausgebildet mit schwacher Neigung zur Abrundung, S_2 nur angedeutet, plump, mit deutlicher Neigung zur Äbrundung, S_3 angedeutet, abgerundet.

FALL 2. JOH. S. Pat. mit Klagen über manchmal in die linke Schulter ausstrahlende Herzschmerzen, Herzdruck und Beklemmungsgefühl, Kurzatmigkeit.

OBJ. 63 jähriger Mann in gutem A. Z. Gesichtsfarbe gerötet, innere Organe o. B. RR 145/75, Puls nicht beschleunigt, Urin frei, WaR ∅.

RÖNTGENOLOGISCH: Herz aortenkonfiguriert, nicht verbreitert, Aorta verdichtet, Pulmo o. B.

VERST. E. K. G. Linkstyp des Kammerekg, Rhytmus o. B. Überleitungszeit nicht verlängert.

ABL. I: P und Q-R-S Komplex aufwärts gerichtet, Q deutlich, Knotung im absteigenden Schenkel von R, hoher, ausgesprochen bogenförmiger Abgang von R in das isoelektrische S-T Segment. T positiv.

ABL. II: Q und Q-R-S Komplex aufwärts gerichtet ,deutliche Treppenbildung im absteigenden Schenkel von R in das isoelektrische S-T Segment. T positiv.

ABL. III; P gespalten, flach, R niedrig, geknotet, tiefes S, S-T Segment leicht gesenkt, Finalschwankung negativ.

STROM-E. K, G. S_1 kaum ausgebildet, bogenförmiger Übergang in das S-T Segment. Abl. II zeigt die Treppenbildung im absteigenden Schenkel von R in Basisnähe angedeutet, kein S. S_3 negativ.

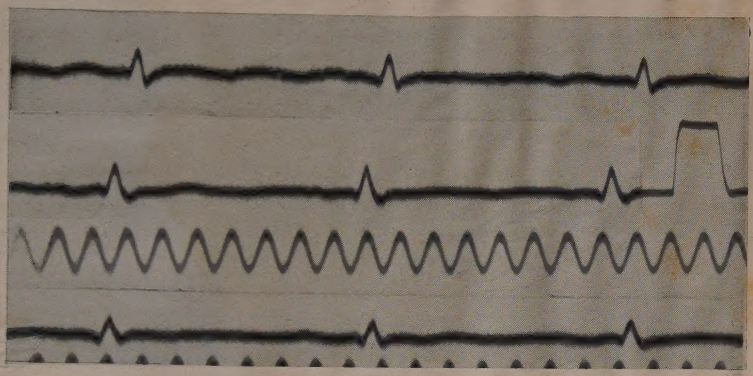

Fall 1. Heinr. R. Stromkurve (Zweidrittel der Originalgröße)

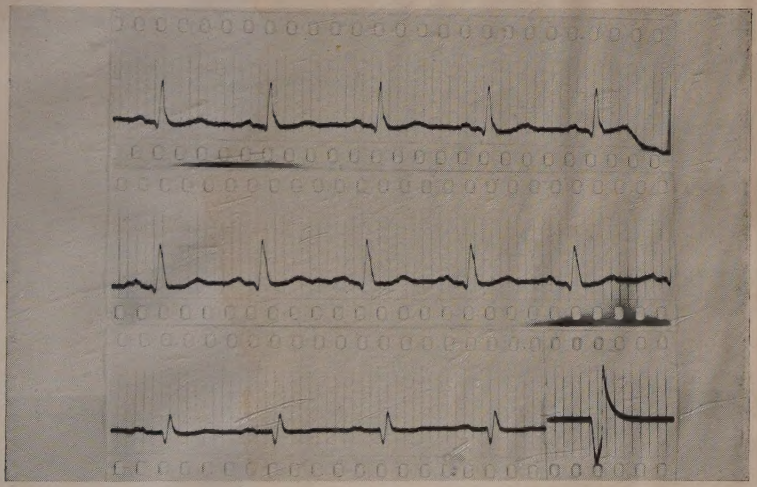

Fall 1. Heinr. R. Spannungskurve (Zweidrittel der Originalgröße)

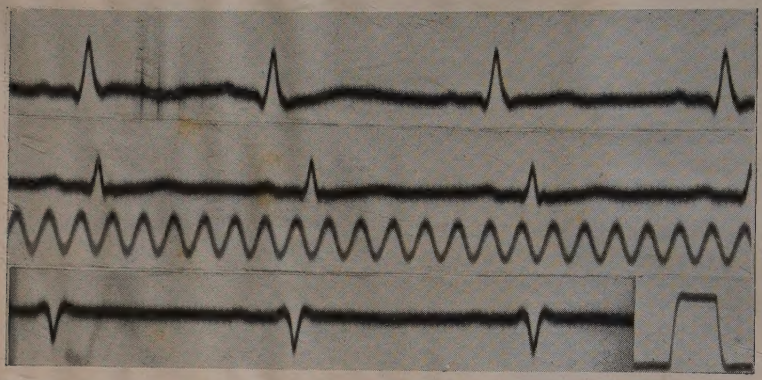

Fall 2. Joh. S. Stromkurve (Zweidrittel der Originalgröße)

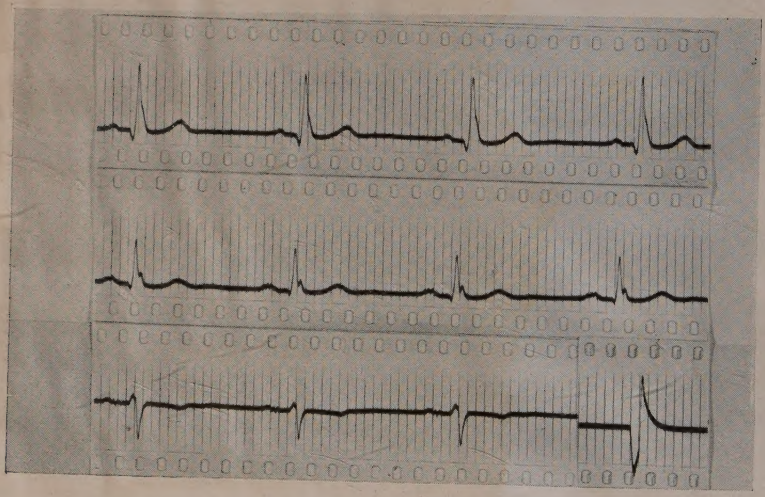

Fall 2. Joh. S. Spannungskurve (Zweidrittel der Originalgröße)

Der Vergleich der Aufnahmen von Spannungs- und Stromelektrokardiogramm zeigt, daß das Vorkommen von bogenförmigen Übergängen von R in das S-T Stück, bezw. bogenförmige Deformierungen von S keineswegs auf das Spannungselektrokardiogramm beschränkt und für dieses charakteristisch sind. Es bestehen lediglich quantitative Unterschiede in der Ausbildung der einzelnen Zacken. Dies zeigt sich deutlich in Fall 1 (Abl. 2 u. 3) und Fall 2 (Abl. 1 u. 2), wobei den ziemlich ausgesprochenen Deformierungen im Verstärker E. K. G. immerhin ebenfalls deutliche Abrundungen im Strom E. K. G. zur Seite stehen. Nicht deutlich wiedergegeben werden lediglich Knotungen und Spaltungen im auf- bezw. absteigenden Schenkel von R. Ganz offenbar zusätzlicher Natur sind dagegen aber die Zacken in Abl. III des Falles 2, wo auf das nach unten gerichtete S noch nach oben über der isoelektrischen Linie eine kleine Zacke im Strom E. K. G. zur Ausbildung kommt, während im Spannungs-E. K. G. an dieser Stelle auch ein bogenförmiger Übergang zu beobachten ist.

Die Gründe für dieses unterschiedliche Verhalten stellen einmal die bei strommessenden Apparaten infolge ihres geringen inneren Wiederstandes auftretenden Polarisationserscheinungen dar, die leicht zur Verzerrung bezw. Verstärkung einzelner Zacken, besonders aber der S Zacke führen können (LUEG, GAARZ), andererseits sind sie aber auch durch die relative Trägheit und die dadurch hervorgerufene zu niedrige Eigenfrequenz des registrierenden Instrumentes bedingt.

Bei einer mit Verstärker arbeitenden Apparatur fallen dagegen Polarisationserscheinungen von vorneherein weg, ihres hohen Eingangswiderstandes wegen, der von dem Gitter-Kathoden-Widerstand der ersten Verstärkerröhre gebildet wird. Weiterhin ist auch die Eigenfrequenz des eigentlich registrierenden Instrumentes meist wesentlich höher, als bei den Saiten- oder Spulengalvanometern und ist z. B. bei dem verwandten transportablen Siemens-Verstärker-Elektrokardiographen so bemessen, daß alle in der Elektrokardiographie praktisch vorkommenden Frequenzen von etwa 1,3 bis 90 Hz absolut naturgetreu wiedergegeben werden. Auch findet ein Leistungsentzug, der immer, wenn auch zu geringen, Deformierungen der Kurven führen kann, ebenfalls wegen des hohen Eingangswiderstandes nicht statt. Es erscheint daher die Annahme berechtigt, daß die modernen,

mit Verstärker arbeitenden Apparaturen gegenüber den älteren strommessenden Apparaten bezüglich der einwandfreien Wiedergabe der am Herzen wirklich auftretenden Spannungsverhältnisse überlegen sind.

Über des Zustandekommens der S Zacke im E. K. G. gehen die Meinungen heute noch auseinander. Solange das Saitengalvanometer das einzige Registrierinstrument für die Herzaktionsströme war, mußte es mit Recht dahingestellt sein, ob der S Zacke im normalen E. K. G. überhaupt eine reale Bedeutung zukommt. Die Berücksichtigung der Trägheit der Saite konnte mit Recht zu der Annahme führen, daß die Ausbildung der S Zacke größtenteils durch das Ausschwingen der Saite nach dem raschen Potentialsturz am Ende der R Zacke nach der entgegengesetzten Seite bedingt sei. Daß die rein mechanische Dämpfung der Saite bezw. der registrierenden Spule einen Einfluß auf die Ausbildung der Kurve hat, konnten SCHRUMPFF und ZOELLICH nachweisen, die bei zu starker Dämpfung ein Verschwinden und bei zu geringer Dämpfung eine zu starke Ausbildung der S Zacke und noch weitere zusätzliche Zacken sahen.

SCHMITZ hat als erster mit einem Verstärkerelektrokardiographen in Verbindung mit einem magnetischen Schleifenoscillographensystem diese Frage mit einem neuen Meßgerät untersucht und kam zu dem Schluß, daß „keine S Zacke vorhanden ist, wenn die (elektrische) Dämpfung des Messgerätes richtig eingestellt ist."

Später haben LUEG und GAARZ bewiesen daß die S Zacke bei strommessenden Apparaten infolge ihres geringen inneren Widerstandes sehr oft als ein rein elektrischer Schaltvorgang aufzufassen sei, indem, ähnlich wie bei der Ein- und Ausschaltzacke, der Hauptkondensator, in seiner Wirkung verstärkt durch polarisierbare Elektroden, sich auf das Meßgerät entlade und dadurch eine S Zacke fälschlich vortäusche bezw. eine wirklich vorhandene S Zacke erheblich verstärke.

HOLZER konnte aber deutlich zeigen, daß die Realität der S Zacke keinem Zweifel unterliegt. Er bediente sich bei seinen Untersuchungen eines Gleichspannungsverstärkers in Verbindung mit der Braunschen Röhre und konnte in fast allen Fällen am gesunden Herzen eine deutliche Ausbildung der S Zacke beobachten. Daß bei der Masselosigkeit des Kathodenstrahls eine Trägheitswirkung im Sinne eines Ausschwingens nicht

in Frage kommt, ergibt sich von selbst. Weiterhin ist aber auch die Deutung als ein rein elektrischer Schaltvorgang hierfür nicht zutreffend, da bei dem hohen Eingangswiderstand der verwendeten Apparatur keine Hautkondensator- und keine Polarisationswirkung auftritt.

Es würde aber auch zu weit führen, wollte man die ausgebildete S Zacke in jedem Fall als Kunstprodukt werten und nur das Elektrokardiogramm mit fehlender S Zacke oder gar bogigem Übergang als die Normalkurve des Elektrokardiogramms gelten lassen (LUEG, GAARZ). Dagegen spricht auch die Tatsache, daß im Verstärker-Elektrokardiogramm (SIEMENS-Transportabl.) die S Zacke in der überwiegenden Mehrzahl der Fälle (etwa 80%) mehr weniger deutlich ausgeprägt ist. Daß es überhaupt zu einer Unterdrückung der S Zacke beim SIEMENS Verstärker-Apparat kommen kann, schreibt HOLZER der Tatsache zu, daß nach seinen Messungen das verwandte Galvanometer eine Induktivität von 15 Hy besitzt, dem zur elektrischen Dämpfung ein Kondensator von 0,7 mF parallel geschaltet ist. Diese Induktivität soll bei hohen Frequenzen zu einer solchen Abdämpfung führen, daß die Kurve hinsichtlich der S Zacke nur mangelhaft wiedergegeben wird. Dem ist aber entgegenzuhalten, daß der Apparat Splitterungen und Spaltungen von P, T und vor allem auch R, die sicherlich durch Amplituden von höherer Frequenz bedingt sind als die S Zacke, auch deutlich wiedergibt.

Die den älteren Modellen von WEBER und auch BURGER zum Vorwurf gemachte Asymmetrie, die eine progressive Überhöhung der Zacken über und eine ebenfalls progressive Dämpfung der unter der isoelektrischen Linie liegenden Zacken bewirkt, ist, wie einige Versuche zeigten, bei den neueren Modellen nicht mehr nachweisbar. Für eine geringe Ausbildung des S oder dessen Unterdrückung kann auch sie nicht als Erklärung dienen, da auch die mit der neuen Apparatur gewonnenen Kurven in Vergleichsfällen dieses Phänomen zeigen.

In der Deutung des E. K. G. spielt die S Zacke eine wichtige Rolle. STRUBELL beobachtete eine Verstärkung der S Zacke bei klinisch stark erhöhter Reizbarkeit des Herzens und des Nervensystems. Er fand sie auffallend häufig bei Patienten mit nervösen Herzbeschwerden, die außer einer erhöhten Herzerregbarkeit keinen anormalen Befund aufwiesen. Auch MOSLER sah ein Überwiegen der S Zacke in Fällen, wo eine starke erhöhte Reizbarkeit des Nervensystems zu Grunde lag.

Es fragt sich nun, inwieweit das Fehlen von S bezw. ein bogenförmiger Übergang von R in das S-T Stück in zwei oder mehr Ableitungen auf wirklich reale Veränderungen am Herzen im Sinne einer Durchblutungsstörung bezw. Coronarinsuffizienz zurückzuführen ist. Da die pathologisch-anatomische Untersuchung des Herzens greifbare Resultate vielfach nur in Fällen wirklich vorhandener organischer Coronarveränderung und deren Folgen ergibt, die funktionellen Kreislaufstörungen aber mindestens ebensooft, wenn auch keine dauernden, Störungen der Herzdurchblutung verursachen, wurde versucht, diese Frage auf Grund eines vorhandenen größeren klinischen Materials anzugehen. Dabei wurden die Elektrokardiogramme, die einen konkaven bogenförmigen Übergang des absteigenden Schenkels von R in das normale S-T Stück in mindestens zwei Ableitungen bei positivem T zeigten, mit den subjektiven Angaben der Patienten und den objektiven Befunden verglichen, um festzustellen, ob irgendein Zusammenhang zwischen diesen Veränderungen im E. K. G. und dem klinischen Befund hinsichtlich den Zeichen einer Coronarinsuffizienz (Angina, pectoris, stenokardische Beschwerden) besteht. Es wird dabei unterschieden zwischen leichten Veränderungen im E. K. G., die lediglich in einer geringen, aber immerhin deutlichen bogigen Veränderung bestehen und schweren, denen eine ausgesprochen bogige Deformation des absteigenden R in das S-T Segment, vielfach noch mit Knotungen und Spaltungen von R, manchmal auch geringer Verbreiterung der Initialschwankung zugrundeliegt. Nicht berücksichtigt wurden Fälle, in denen das E. K. G. diese Erscheinungen nur in einer Ableitung zeigte, oder aber bei denen sich der Übergang des R in das S-T Segment mehr der Form eines rechten Winkels näherte.

Insgesamt wurden 1540 E. K. Ge. untersucht. Davon wiesen 131 oder 8,50% (mittl. Fehler $\pm$ 0,71%) bogenförmige Veränderungen auf. Von diesen wiederum zeigten 92 leichte und 37 schwere Veränderungen. Eine tabellarische Zusammenstellung nach Altersstufen von je 10 zu 10 Jahren geordnet, ergibt folgendes Bild:

Alter Jahre	Gesamtanzahl	Leichte Veränd.	Davon Ang. Beschw.	Schwere Veränd.	Davon Ang. Beschw.
Bis 20	5	4	1	1	0
21–30	15	12	3	3	2
31–40	21	15	3	4	4
41–50	34	26	14	8	8
51–60	32	21	13	11	9
61–70	19	13	9	6	5
71–80	5	1	1	4	4

Danach hatten insgesamt von den 92 Fällen mit leichten Veränderungen 44 oder 47,8% (mittl. Fehler $\pm$ 5,2%) anginöse Beschwerden, von den 37 Fällen mit schwereren Veränderungen sogar 32 oder 86,5% (mittl. Fehler $\pm$ 6,2%), Dabei sind die absolut höchsten Ziffern in den Altersstufen von 41-50 und 51-60 Jahren anzutreffen, ebenso sind hier die Verhältniszahlen, besonders in der Rubrik der schweren Veränderungen sehr groß, so weisen z. B. im Altersabschnitt 41-50 Jahre alle 8 Fälle, in dem von 51–60 Jahre von 11 Fällen 9 anginöse Beschwerden auf.

Diese Zahlen lassen selbst bei vorsichtiger Beurteilung den Schluß zu, daß die Beobachtungen BORGARDS und UHLENBRUCKS, die bei Vorliegen eines bogenförmigen Übergangs von R in das S-T Segment eine beginnende Coronarinsuffizienz annehmen, besonders bezüglich der Fälle mit schwereren Veränderungen, zu Recht bestehen. Daß auch bei den leichten Veränderungen, die bisher durchweg immer als Artefakte durch das registrierende Instrument gedeutet wurden, ebenfalls in einem relativ so hohen Prozentsatz anginöse Beschwerden vorliegen, stützt diesen Schluß ebenfalls und läßt weiterhin erkennen, daß derartige, anscheinend leichte Veränderungen nicht einfach übersehen oder gar als normal gedeutet werden dürfen.

Während in der Mehrzahl der Fälle Vergleichsmöglichkeiten nur durch die subjektiven Angaben der Patienten und die klinische Beobachtung gegeben waren, fanden sich doch in einer Reihe von Fällen neben dem Auftreten anginöser Beschwerden beim Vorliegen eines bogenförmigen Übergangs von R in das S-T Segment auch objektiv nachweisbare Herzschädigungen. Es waren dies meist Erkrankungen, die eine Veränderung der Herzmuskelmasse entweder durch Hypertrophie oder Dilatation oder

beides verursachen und so auf diesem Wege das Verhältnis von angebotener zu wirklich benötigter Blutmenge im Sinne einer Coronarinsuffizienz verändern. Eine Durchsicht des zur Verfügung stehenden Materials der bogenförmigen Veränderungen ergab 46 Fälle von objektiv nachweisbaren Herzschädigungen. Im einzelnen waren dies, wieder unterteilt nach leichten und schweren Veränderungen:

	Leichte Verändg.	Davon Ang. Beschw.	Schwere Verändg.	Davon Ang. Beschw.
Perikarditis	—	—	1	—
Myokarditis	—	—	3	—
Endokarditis	2	—	—	—
Myodegeneratio	1	—	6	5
Vitium Cordis	5	4	4	4
Coronarinfarkt	—	--	3	3
Hypertonie	10	8	9	9
Thyreotoxikose	1	1	1	1

Auf das Vorkommen des konkaven bogenförmigen Übergangs von R in das S-T Segment bei Perikarditis wiesen schon WEBER, BUECHNER und HAAGER hin. Auch SCHOENDORF sah bei 8 Perikarditisfällen dreimal diese Veränderungen, wie sie als charakteristisch für die Perikardentzündung auch von HOLZMANN beschrieben wurden. Sie sind jedoch nicht konstant und kommen nur in einzelnen Fällen vor. Da ihr Auftreten vollkommen unabhängig von etwa vorhandenem und evtl. wieder schwindendem Exudat ist, die Erhöhung des intraperikardialen Drucks mit ihrer möglichen Folge, der Störung des Coronarkreislaufs also keine Rolle spielt, werden sie als Folge einer schalenförmigen subepikardialen Entzündungszone angesehen, wie sie von BUECHNER in einigen Fällen histologisch nachgewiesen werden konnte. In dem einen hier beobachteten Fall waren die Veränderungen in allen drei Ableitungen ausgesprochen bogenförmig mit etwas über die isoelektrische Linie erhobenem Anfang des Zwischenstücks.

In drei Fällen von Myokarditis waren in 2 Fällen außer diesen Veränderungen noch geringe Verbreiterung der Initialschwankung und in allen 3 Fällen ziemlich niedrige Kammerausschläge festzustellen.

Zwei frische Fälle von Endokarditis wiesen ebenfalls leichte bogenförmige Abgänge von R in das S-T Segment ohne andere pathologische Zeichen auf.

Eine Myodegeneratio zeigte einmal nur eine leichte Veränderung, in 6 anderen Fällen, von denen 5 wiederum anginöse Beschwerden aufwiesen, treten ausgeprägte hohe bogenförmige Abgänge von R in das Zwischenstück, außerdem Knotungen und Aufsplitterungen der etwas plumpen Initialschwankung auf.

In der Gruppe der Vitien finden sich bei schweren Veränderungen 4 Mitralvitien, davon eines im Stadium der Dekompensation; bei den leichten Veränderungen 3 Mitralvitien, 1 Aortenvitium und 1 kongenitaler Septumdefekt. Anginöse Beschwerden treten in der ersten Abteilung in allen Fällen, in der zweiten 4 mal auf.

Bei den 3 Coronarinfarkten handelte es sich um ältere abgelaufene Fälle, bei denen jedoch noch stenokardische Beschwerden und Anfälle zu verzeichnen waren.

Bei der genuinen Hypertonie wurde in 10 Fällen ein leichter Bogen gefunden, dabei traten 8 mal anginöse Beschwerden auf, in 9 Fällen waren neben einem ausgesprochen bogenförmigen Übergang noch Spaltungen und Knotungen im auf- bezw. absteigenden Schenkel von R aufzufinden. In allen 9 Fällen waren auch klinisch die Zeichen einer Coronarinsuffizienz vorhanden.

Thyreotoxische Herzschädigungen fanden sich je einmal bei leichten und schweren Veränderungen, in beiden Fällen fanden sich anginöse Beschwerden, die jedoch bei diesem Krankheitsbild nicht unbedingt auf eine Coronarschädigung schließen lassen. Es bestanden jedoch beidemale schon ausgesprochene Dilatationen des Herzens, sodaß man trotzdem in der Annahme einer Coronarinsuffizienz nicht fehlgehen dürfte.

Daneben wurde ein bogenförmiger Übergang und zwar ziemlich ausgesprochen und in allen 3 Ableitungen auch in 3 Fällen von exsudativer Pleuritis gefunden, bei denen eine Herzschädigung objektiv nicht nachweisbar war; es erscheint jedoch nicht ausgeschlossen, daß es sich hierbei um eine wenn auch nur geringe Perikardbeteiligung im Sinne einer Poliserositis rheumatica handelte, die zu diesen Veränderungen im Elektrokardiogramm führte.

Zusammenfassend kann gesagt werden, daß beim Vergleich des klinischen Befundes mit dem Elektrokardiogramm bei Vorliegen eines konkaven bogenförmigen Übergangs des absteigenden Schenkels der Initialschwankung in das normale S-T Segment auffallend häufig anginöse Beschwerden angetroffen werden; ganz besonders gilt dies, wenn im E. K. G. daneben

noch Knotungen und Spaltungen des Q-R-S Komplexes verzeichnet werden. Es erscheint daher die Ansicht BORGARDS und UHLENBRUCKS, die in diesen Veränderungen Zeichen einer Coronarinsuffiziens, d. h. einer funktionellen Schädigung im Sinne einer Durchblutungsstörung sehen wollen, durchaus berechtigt. Leichte bogenförmige Übergänge, meist in allen drei Ableitungen ohne sonstige Veränderungen der Initialschwankung kommen dagegen in geringer Anzahl auch bei entzündlichen Zuständen des Herzbeutels und sonstigen klinisch nachweisbaren Schädigungen des Herzens, sowie auch bei Pleuritiden vor.

Im Folgenden seien noch einige Beispiele für beobachtete Fälle mit stenokardischen Beschwerden mit dem zugehörigen E. K. G. beschrieben, wie sie als Unterlage zu der zahlenmäßigen Zusammenstellung gedient haben.

FALL 1. ANNA G. 60 jährige Patientin Menopause seit 6 Jahren, vor 4 Jahren Gallenblasenoperation, klagt über starke, anfallsweise Herzbeschwerden in Form von Krämpfen und ziehenden Schmerzen in der Herzgegend, die in den linken Arm ausstrahlen. Dabei Schwindel und Schwächegefühl.

OBJEKTIV. Relativ guter Allgemeinzustand, geringe Adipositas. Herz klinisch o. B. Aktion regelmäßig. RR 140/70.

RÖNTGENOLOGISCH: Herz o. B. Aortenknopf betont, Lunge o. B.

E. K. G. Rhythmus und Überleitungszeit o. B. In Abl. I fehlt die S Zacke bei positivem T. Abl. II zeigt einen bogenförmigen Übergang von R nach S-T bei positivem T. Abl. III zeigt ebenfalls bogenförmigen Übergang von R nach S-T bei flachem T.

Die Beschwerden dieser Patientin ließen sich mit Nitriten beheben.

FALL 2, WILH. H. 56 jähriger Patient mit Klagen über Angstzustände, Beklemmungsgefühl der Brust, Schmerzen in der Herzgegend, die anfallsweise auftreten. Schläft sehr schlecht und schwitzt stark, raucht etwa 20 Zigaretten p. die.

OBJEKTIV. 56 jähriger Mann in mittlerem Allgemeinzustand, Herz klinisch nach links verbreitert Töne rein, 2. A. T. betont.

RÖNTGENOLOGISCH: Herz hochgedrängt, quergelagert, Aortenknopf betont, keine Deformation. Der Blutdruck beträgt 150/90 mm Hg. Urin frei.

E. K. G, Rhythmus und Überleitungszert o. B. Initialschwankung in allen Ableitungen aufrecht, etwas plump. Bogenförmiger Übergang von R in das S-T Segment in allen Ableitungen, im absteigenden Schenkel von R_2 Knotung, ebenso im aufsteigenden Schenkel von R_3. S-T in allen Ableitungen isoelektrisch, T positiv.

Die Beschwerden dieses Patienten besserten sich auf Gaben von Valeriana und Nitrite.

FALL 3, FRAU B. 57jährige Patientin mit Klagen über krampfartige Schmerzen in der Herzgegend, die in den rechten Arm und die Magengegend ausstrahlen. Sie hat auch viel anfallsweise Kopfschmerzen, Schlaf gut, Menopause seit 11 Jahren.

OBJEKTIV: Patientin in gutem Allgemeinzustand, Herz klinisch o. B. Mäßiges Emphysem beider Lungen, RR 130/70 mm Hg. Urin frei.

RÖNTGENOLOGISCH: Mäßige Aortensklerose, Herz nicht verbreitert, nicht deformiert, Lungenemphysem.

E. K. G. Rhythmus und Überleitungszeit o. B. In Abl. I und II bogenförmiger Übergang von R in das S-T Segment, S-T in allen Ableitungen isoelektrisch, ebenso T positiv. In Abl. III ist Q angedeutet. Auf Bettruhe und Gaben von Valeriana sowie vereinzelt im Anfalle auch Nitrite gingen die Beschwerden der Pat. bald zurück.

FALL 4, MARIA H. 45 J. Patientin kommt zur Aufnahme wegen Grippepneumonie mit rechtsseitiger exsudativer Pleuritis. Seit etwa 1½ Jahren, erstmalig nach dem Tode ihres Mannes, treten bei ihr anfallsweise Beklemmungsgefühl und Schmerzen am Herzen auf.

OBJEKTIV: Die klinische Untersuchung der inneren Organe, insbesondre des Herzens ergab keinen krankhaften Befund, RR 145/80, Urin frei. Herz röntgenologisch o. B.

E. K. G. Rhythmus und Überleitungszeit o. B. In Abl. I niedrige Initialschwankung, T flach. Abl. II zeigt positive Kammerschwankung und bogenförmigen Uebergang von R in das isoelektrische Zwischenstück, T positiv. Abl. III: P gespalten, Initialschwankung positiv, Q angedeutet, bogenförmiger Übergang von R in das isoelektrische Zwischenstück, T positiv. Die Beschwerden der Patientin konnten mit Gaben von Theominal, Valeriana und Sympatol weitgehend gebessert werden.

FALL 5. MARGARETE B. 61 JAHRE. Patientin kommt wegen Diabetes mellitus zur Aufnahme, daneben klagt sie über anfallsweise auftretende Herzbeschwerden, Beklemmung, Druck und Angstgefühl. Seit Jahren schon Hypertonie.

OBJEKTIV: Frau in relativ gutem Allgemeinzustand, Gesichtsfarbe gerötet. Das Herz ließ eine systolische Unreinheit über allen Ostien erkennen, A_2 klingend, keine Dekompensationserscheinungnn, sonstige innere Organe o. B. Urin 5,6% Sach. RR 200/95 mm Hg.

RÖNTGENOLOGISCH: Herz nach Form und Größe regelrecht, Lunge und Zwerchfell o. B.

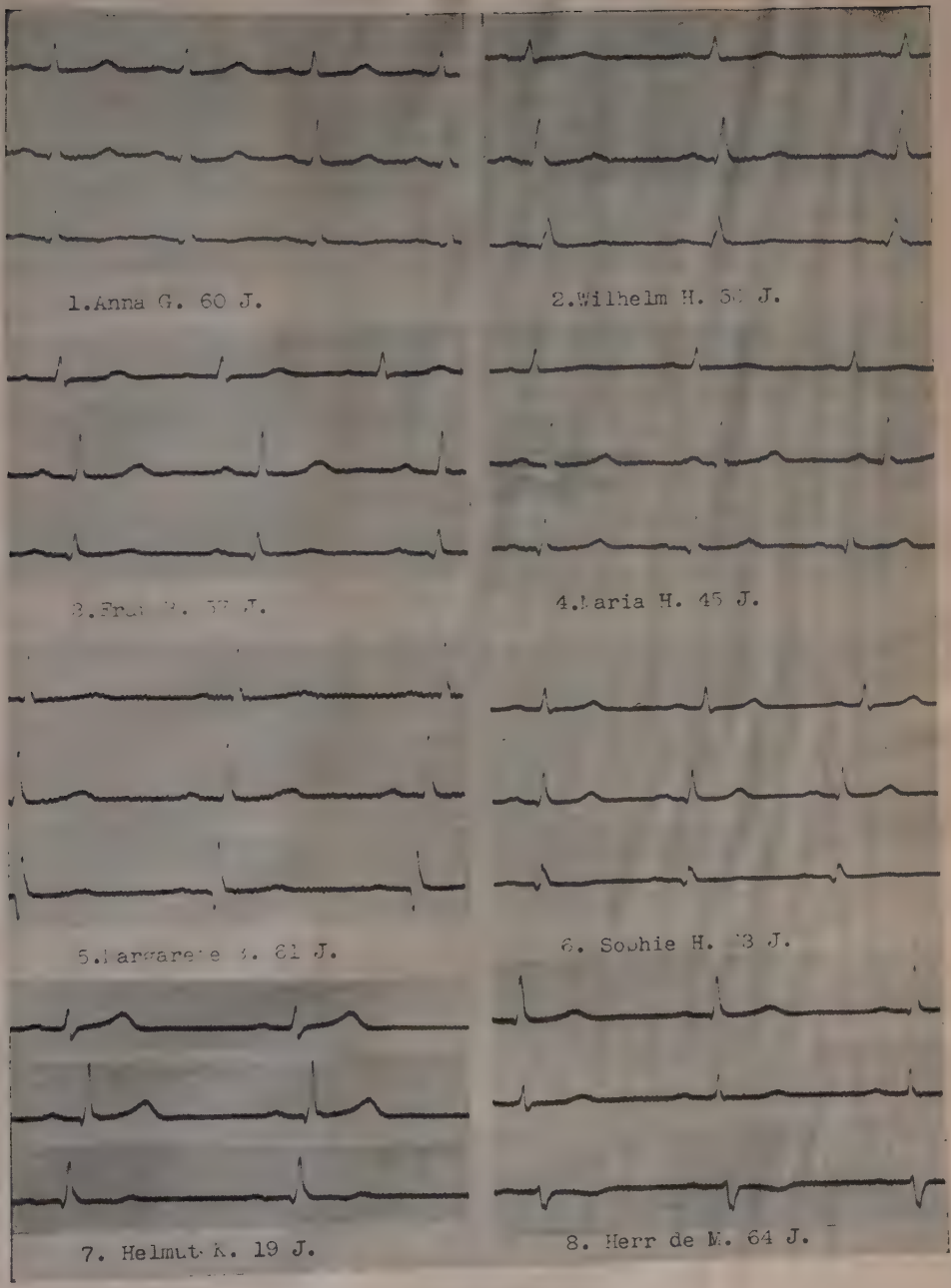

(Zweidrittel der Originalgröße)

E. K. G. Das Elektrokardiogramm zeigte in Abl. I und II einen bogenförmigen Übergang von R in das S-T Segment, tiefes Q_3, T in allen Abl. positiv.

FALL 6. SOPHIE H. 63 JAHRE. Patientin mit Klagen über Atemnot und anfallsweise auftretenden Druck und Schmerz in der Herzgegend, Husten, Heiserkeit.

OBJEKTIV: Das Herz zeigte eine mäßige Verbreiterung nach beiden Seiten (Tr. D. 14 cm) Über allen Ostien systolisches Geräusch, Aktion regelmäßig, RR 145/85. Über der Lunge vereinzelt trockene Rgs. kein Herdbefund. Sonstige Organe o B. Keine Oedeme. Besserung der Beschwerden auf Strophantin-Traubenzucker-Gaben.

E. K. G. Rhythmus o. B. Überleitungszeit nicht verlängert, In allen 3 Abteilungen positive, nicht verbreiterte Kammerschwankung, positives S-T Segment und Finalschwankung, In Abl. III Knotung im absteigenden Schenkel von R, bogiger Übergang nach S-T, Q angedeutet.

FALL 7 HELMUT K. 19 JAHRE. Pat: leidet seit Jahren an Asthma bronchiale, kommt nach 2 Monaten wieder zur Aufnahme. Die Asthmaanfälle sistieren jetzt. Es machen sich aber am Herzen jetzt Beklemmungsgefühl und Schmerzen, besonders nach Anstrengung geltend.

OBJEKTIV. Die klinische Untersuchung der inneren Organe ergab keinen krankhaften Befund, Urin frei, RR 140/60.

RÖNTGENOLOGISCH: Lungengrenzen etwas tiefstehend, sonst Herz und Lunge o. B.

E. K. G: Rhythmus und Überleitungszeit o. B. Aufrechte Kammerschwankung in allen 3 Ableitungen. In Abl. II und III Knotung im absteigeneen Schenkel von R, bogenförmiger Übergang in das isoelektrische Zwischenstück. Q_2 und Q_3 angedeutet.

FALL 8 Herr de M. 64 Jahre. Patient, der seit Jahren an Arthrosis deformans leidet. Im Stangerbade stellen sich stenokardische Zustände und Irregularitäten des Pulses ein. Daneben bestehen Magen- und Darmbeschwerden, die auf

sklerotische Veränderungen der abdominellen Gefäße zurückzuführen sind. Besserung der Beschwerden auf Nitrite, Valeriana, Cardiazol und Alkaloid.

Das Herz ist röntgenologisch ohne krankhafte Veränderungen. Klinisch sind die Herztöne etwas dumpf, 2. A. T. klingend, Aktion regelmäßig, RR 145/80. Urin frei von krankhaften Bestandteilen, WaR ∅.

E. K. G, Linkstyp des Kammerelektrokardiogramms, Rhythmus und Überleitungszeit o: B. Initialschwankung nicht verbreitert, bogenförmiger Übergang von R in das S-T Segment in Abl, I und II, T positiv. Q-R-S Komplex in Abl III gespalten, plump, T negativ,

Zusammenfassung.

Zu den Zeichen einer Coronarinsuffizienz, die sich elektrokardiographisch in Veränderungen des Ventrikelinitialkomplexes, sowie des Zwischenstücks und der Nachschwankung äußern, ist noch der konkave bogenförmige Übergang von R in das S-T Segment, in ausgeprägten Fällen außerdem noch kombiniert mit Knotungen und Spaltungen des Kammerkomplexes, bei normalem S-T Segment und positiver Nachschwankung beim Auftreten in mehreren Ableitungen hinzuzurechnen. Diese Veränderung stellt nicht die Eigentümlichkeit des registrierenden Spannungselektrokardiographen dar, sondern wird ebenfalls mit strommessenden Geräten, wenn auch nicht so deutlich, verzeichnet.

Bei einer tabellarischen Zusammenstellung einer Anzahl klinisch beobachteter Fälle ergab sich, daß neben anderen, nur in geringer Anzahl zu verzeichnenden Ursachen, wie Perikarditis und andere klinisch nachweisbare objektive Herzschädigungen sowie auch Pleuritiden, bei leichten bogenförmigen Veränderungen in 47,8% der Fälle und bei schweren Veränderungen in 86,5% anginöse Beschwerden angetroffen wurden. Es erscheint daher die Annahme BORGARDS und UHLENBRUCKS berechtigt, die bei Vorliegen solcher Veränderungen eine funktionelle Schädigung auf Grund einer Durchblutungsstörung im Sinne einer Coronarinsuffizienz annehmen.

Es werden sodann noch eine Reihe von Fällen näher mit den dazugehörigen Elektrokardiogrammen beschrieben, die als Unterlage zu der zahlenmäßigen Zusammenstellung gedient haben.

LITERATURANGABE:

BAUKE, M. med. Wschr. 1935, 25. S. 1014. Dtsch. med. Wschr. 1936; I. S. 383-386.

BORGARD, Klin. Wschr. 1933, II. S. 1133.

BURGER, Verh. Dtsch. Ges. für innere Med. 48. Kongreß.

BUECHNER, WEBER und HAAGER, Koronarinfarkt und Koronarinsuffizienz, Leipzig 1935 SS. 13, 20.

DIETRICH und SCHWIEGK, Z. klin. Med. 125, 195, 1933.

DRESSLER, Atlas d. klinischen Elektrokardiographie mit Anleitung zur Differentialdiagnose. 2. Aufl. Urban u. Schwarzenberg, Berlin und Wien 1936. S. 15.

GROEDEL, Verh. dtsch. Ges. innere Med. 43. Kongreß Berlin 1931.

GROSS, Z. Kreislaufforschg. 26, 1934, S 545.

HOLZER, Z. Kreislaufforschg. 28, 1936, S 113-130.

HOLZMANN, Helvet. Med. Acta, 3. 249-257, 1936.

LUEG und GAARZ, Z. exper. Med. 95, 272-579, 1935.

MOSLER, Zit. nach LUEG und GAARZ, s. d.

RITZMANN, SRW Nachrichten, Folgen Frühjahr 1936, Herbst 1936, Frühjahr 1936, Herbst 1936, Frühjahr 1937.

SCHMITZ, Zit. nach HOLZER, s. d.

SCHOENDORF. Z. Kreislaufforschg. 28, 1936. 881-892.

SCHRUMPFF und ZOELLICH, Arch. f. d. ges. Physiol. 170 S. 553.

STRUBELL. Zit. nach LUEG und GAARZ, s. d.

UHLENBRUCK, Die Herzkrankheiten im Röntgenbild und Elektrokardiogramm. Barth, Leipzig 1936. S. 227.

WEBER, Die Elektrokardiographie, Berlin 1935.

Zum Schluß meiner Arbeit ist es mir eine angenehme Pflicht, Herrn Prof. Dr. UHLENBRUCK für die Anregung zu dieser Arbeit, sowie eine Reihe wertvoller Hinweise und Herrn Prof. MARTINI, Bonn für die bereitwillige Übernahme des Referats verbindlichst zu danken.

Lebenslauf.

Geboren wurde ich ARNULF FRIEDRICH ASSHAUER am 12. 6. 1911 in Duisburg als Sohn des im Weltkriege gefallenen Kaufmanns FRIEDRICH ALOYS ASSHAUER und seiner Ehefrau PAULA geb. KLEVER. Ich besuchte das Realgymnasium Köln-Lindenthal bis Weihnachten 1926 und von da ab wegen Wegzugs von Köln das Realgymnasium Ahrweiler-Neuenahr, an dem ich auch Ostern 1930 die Reifeprüfung ablegte. Ich studierte in Bonn und bestand dort im Sommer 1932 die ärztliche Vorprüfung mit „Gut". Die klinischen Semester verbrachte ich ebenfalls in Bonn und legte dort das ärztliche Staatsexamen am 5. Nov. 1935 mit der Note „Gut" ab. Das Medizinalpraktikantenjahr verbrachte ich an der Medizinischen Universitätsklinik Köln, wo ich bis heute als Vol. Assistent tätig bin. Die Bestallung als Arzt erhielt ich am 12. Dez. 1936.